OLGU SUNUMU / CASE REPORT

BİLATERAL VİDEO YARDIMLI TORAKOSKOPİK CERRAHİDE BİLATERAL TORASİK PARAVERTEBRAL KATETER İLE ANALJEZİ UYGULAMASI

ANALGESIC MANAGEMENT WITH BILATERAL THORACIC PARAVERTEBRAL CATHETER IN PATIENT WHO UNDERWENT BILATERAL VIDEO-ASSISTED THORACOSCOPIC SURGERY

Ali ALAGÖZ, Fatma ÖZTÜRK YALÇIN, Mehtap TUNÇ, Esra TİTİZ, Semih AYDEMİR, Fatma ULUS

Atatürk Göğüs Hastalıkları ve Göğüs Cerrahisi Eğitim ve Araştırma Hastanesi, Anesteziyoloji ve Reanimasyon Kliniği, Ankara, Türkiye

Atatürk Chest Diseases and Thoracic Surgery Training and Research Hospital, Anesthesiology and Reanimation Clinics, Ankara, Turkey

ÖZET

Amaç: *Bu olgu sunumunda bilateral akciğer kist hidatiği nedeniyle bilateral video-yardımlı torakoskopik cerrahi (VYTC) uyguladığımız bir olguda bilateral torakal paravertebral bloğun analjezik etkinliğini vurgulamak istedik.*

Olgu: *40 yaşındaki ASA 2 kadın olguya bilateral akciğer kist hidatiği nedeniyle bilateral VYTC planlandı. Başlangıçta olguya bilateral VYTC planlandığı için torakal epidural kateter (TEK) uygulanması düşünüldü. TEK uygulaması sırasında hipotansiyon ve vazovagal senkop gelişmesi üzerine işlem sonlandırıldı ve hipotansiyon için 5 mg efedrin iv verildi. Paravertebral kateter sol 4. torasik vertebranın 2.5- 3 cm lateralinden 18 Gauge Tuohy iğnesi kullanılarak yerleştirildi. 10 ml % 0.375 bupivakain VYTC öncesi verildi. Aynı işlem sağ VYTC uygulaması sırasında da gerçekleştirildi. Hasta kontrollü analjezi yöntemiyle 400 mg tramadol postoperatif 24 saat uygulandı. 100 mg tramadol günde iki defa ve parasetamol 500 mg her 6 saatte bir postoperatif 2. günde devam edildi. Ayrıca 2 gün boyunca her 8 saatte bir % 0.25 bupivakain her iki paravertebral kateterden uygulandı. Toplam tramadol tüketimi 356 mg oldu ve hastaya 48 saat boyunca ek analjezik uygulanmadı.*

Sonuç: *Bilateral torasik paravertebral blok torasik epidural bloğun uygulanmasının zor ve kontrendike olduğu durumlarda santral nöral bloklara iyi ve güvenli bir alternatif olabilir.*

ANAHTAR KELİMELER: *Bilateral torasik paraveretebral blok, video yardımlı torakoskopik cerrahi*

SUMMARY

Objective: *In this case report we emphasized the analgesic effect of bilateral thoracic paravertebral catheter in a patient who underwent bilateral video-assisted thoracoscopic surgery (VATS) due to bilateral lung cyst hydatid.*

Case Report: *Bilateral VATS was planned for a forty- year- old ASA 2 female patient due to bilateral cyst hidatic. Initially thoracic epidural catheter (TEC) insertion was thought for postoperative pain management due to bileteral VATS procedure. During the TEC procedure vasovagal syncope and hypotension occured and 5 mg ephedrine was given for hypotension. Paravertebral catheter was inserted at left 2.5-3 cm lateral to the 4th thoracic vertebra level by using 18 Gauge Touhy needle. 10 ml 0.375% bupivacaine was administered preoperatively. Same procedure was performed for right VATS. Patient controlled 400 mg tramadol was administered during postoperative 24 hours. A hundred mg oral tramadol twice a day and paracetamol 500 mg every 6 hours were given on the second day. Eight ml 0.25 % bupivacaine was also administered every 8 hours via both paravertebral catheter for 2 days. Total tramadol consumption was 356 mg and no additional analgesic was required during postoperative 48 hours.*

Conclusion: *Bilateral thoracic paravertebral block could be a safe and good alternative to central neural blocks in case of the diffuculty and contrindications of thoracic epidural blocks.*

KEY WORDS: *Bilateral thoracic paravertebral block, video-assisted thoracoscopic surgery*

Çıkar çatışması/*Conflict of Interest*: Yazarlar herhangi bir çıkar çatışması bildirmemişlerdir./ *Authors do not report any conflict of interest*.
Geliş tarihi/*Received*: 30/01/2015 Kabul tarihi/*Accepted*: 27/12/2015

Yazışma Adresi (Correspondence):
Dr. Ali ALAGÖZ, Atatürk Göğüs Hastalıkları ve Göğüs Cerrahisi Eğitim ve Araştırma Hastanesi Sanatoryum Caddesi, Ankara, Türkiye
E-posta (E-mail): mdalagoz@gmail.com

GİRİŞ

Toraks cerrahisi sonrasında ortaya çıkan akut ağrının giderilmesi iyileşmeyi hızlandırması ve komplikasyon oranını azaltması açısından önemlidir. Postoperatif hipoksemiye neden olan patofizyolojik değişimler özellikle postoperatif erken dönemde en belirgin olduğundan bu dönemde etkili bir analjezi sağlanmalıdır (1,2). Torakal paravertebral sinir bloğu (TPVB) iyi bir intraoperatif anestezi ve postoperatif analjezi sağlayan santral sinir bloklarına göre daha az yan etki ve kontrendikasyonları olan bir yöntemdir (2).

Video yardımlı torakoskopik cerrahi (VYTC) son yıllarda kullanımı yaygınlaşan torakotomiye oranla postoperatif ağrının daha az bir sorun olarak karşımıza çıktığı, erken mobilizasyon, postoperatif hızlı iyileşme ve hastanede daha az kalış sağlayan alternatif bir yöntemdir (3). Ancak VYTC' de etkin bir analjezi sağlanması gelişebilecek postoperatif komplikasyonların azaltılması açısından oldukça önemlidir. TPVB analjezi amacıyla VYTC'de gerek kateter uygulaması tekli ya da çoklu enjeksiyon yöntemiyle kullanılmaktadır (1).

Biz bilateral yerleşimli akciğer kist hidatiği nedeniyle VYTC planlanan olgumuzda operasyon öncesi bilateral torasik paravertebral kateter yerleştirilmesi ile ilgili deneyimimizi vurgulamak istedik.

OLGU SUNUMU

Kırk yaşında, 70 kg ve 1.70 cm boyunda kadın hastaya bilateral akciğer kist hidatiği sebebiyle bilateral VYTC planlandı. Olgunun öyküsünde geçirilmiş bir karaciğer kist hidatik operasyonu hariç belirgin bir özellik yoktu. Preoperatif yapılan solunum fonksiyon testinde FEV1: %81, FVC: %87 idi. Preoperatif değerlendirmede Amerikan Anestezistler Derneği sınıflaması 2 olarak kabul edilen hasta im 3 mg midazolam ve 0.5 mg atropin ile premedike edildikten sonra operasyon odasına alındı ve standart olarak monitorize edildi. Önce bilateral VYTC planlandığı için torakal epidural kateterin daha uygun olacağı düşünülerek torakal epidural kateter uygulaması planlandı. Ancak işlem esnasında hipotansiyon gelişmesi üzerine sonlandırıldı ve 5 mg efedrin iv yapılarak hastaya müdahele edildi. Anestezi indüksiyonunda 2.5 mg kg^{-1} propofol, 1 mg kg^{-1} lidokain, 1 µg kg^{-1} fentanil, 0.1 mg kg^{-1} veküronyum yapılarak hasta Robertshaw endobronşial çift lümenli tüp (Sher-i-bronch ®, Hudson Respiratory Care Inc, Temecula, CA, USA) ile entübe edildi. Anestezi % 50 oksijen, %50 azot protoksit ve sevofluran ile yapıldı. Tek akciğer ventilasyonu sırasında azot protoksit yerine % 50 hava kullanıldı.

Genel anestezi altındaki hastaya sol torakal 4. vertebra spinöz çıkıntısının 2,5-3 cm lateralinden paravertebral bölgeye 18 Gauge Tuohy iğnesiyle girilerek kateter yerleştirildi (Resim 1). Negatif aspirasyon sonrası kateterden 10 ml % 0.375 bupivakain operasyon öncesi verildi ve cerrahi işlem başlatıldı. Cerrahi işlem esnasında video yardımlı görüntü altında kateterin yeri ve ilaç uygulamamızdan sonraki baloncuk görüntüsünü gözlemledik (Resim 2). Operasyon sırasında hastanın hemodinamik bulguları stabil seyretti. Cerrahi işlem sol tarafta torakoskopik olarak başarıyla tamamlandı. Sonrasında aynı kateterizasyon işlemi sağ taraf için uygulandı ve torakal paravertebral kateterin yeri video yardımlı doğrulandı. Cerrahi sonrası hasta sorunsuz olarak cerrahi yoğun bakıma nakledildi. Postoperatif dönemde 24 saat boyunca total 400 mg tramadol ile 30 dk kilitli kalma, 4 saatlik limit 120 mg, bolus doz 20 mg, infüzyon dozu 10 mg olacak şekilde hasta kontrollü analjezi uygulandı. Ayrıca 8 saatte bir 8 ml % 0.25 bupivakain 2 gün süreyle bilateral paravertebral kateterden yapıldı. Toplam tramadol tüketimi 356 mg oldu. Postoperatif dönemde hastaya ek analjezik gerekmedi ve tatminkar bir hasta memnuniyeti sağlandı.

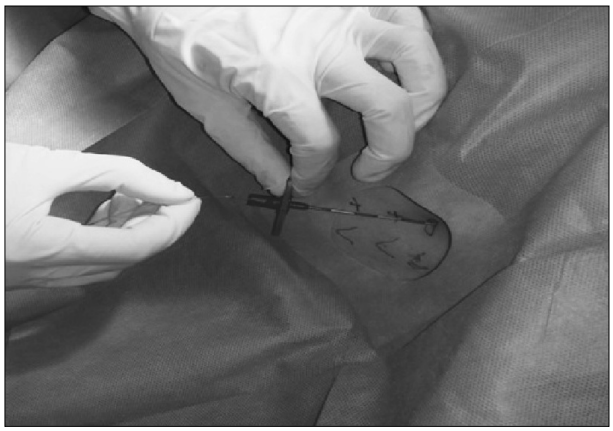

Resim 1. Torakal paravertebral kateterin yerleştirilmesi

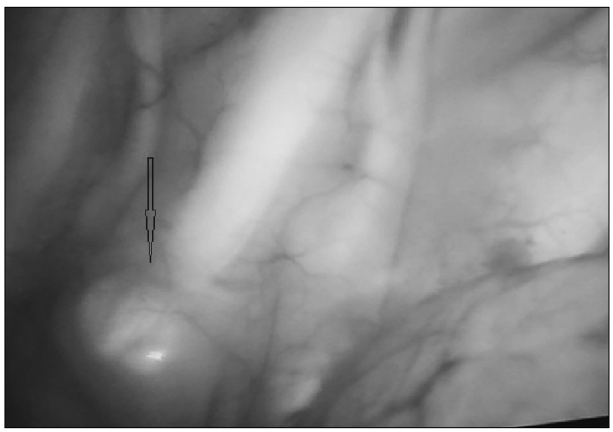

Resim 2. İntraoperatif torakal paravertebral kateterden enjeksiyon sonrası paravertebral alanın görüntüsü

TARTIŞMA

İyi bir intraoperatif ve postoperatif analjezik yöntem olan paravertebral bloğun bilateral uygulamaları torasik, kardiyak, abdominal ve pelvik bölge operasyonlarında başarıyla yapılmaktadır (4,5). Canto ve ark (5) bilateral paravertebral bloğu kardiak cerrahide kullanmışlar ve yoğun bakımda iyi bir hemodinamik stabilite ve düşük ağrı skorlarıyla karşılaşmışlardır. Biz de kist hidatik nedeniyle pratikte çok yaygın olarak kullanılmayan VYTC planlaması yapılmış hastamızda bilateral torokal paravertebral kateter uygulamasını gerçekleştirdik. İntraoperatif ve postoperatif hemodinamik verilerimiz stabil seyretti. Visual analog skala (VAS) değerleri kabul edilebilir sınırlardaydı.

Epidural bloğun antikoagülan kullanımı, sistemik sepsis veya kateterin teknik olarak yerleştirilmesinin mümkün olamadığı durumlarda TPVB iyi bir alternatif yöntemdir. TPVB uygulaması santral nöral bloklara göre daha kolay uygulanabilir ve komplikasyon oranları da kabul edilebilir sınırlardadır (4). Bizim de torakoskopik cerrahi geçirecek olan hastamızda, uyanıkken epidural kateter uygulaması vazovagal senkopa bağlı başarısızlıkla sonuçlandığı için bu yönteme iyi bir alternatif olabileceğini düşündüğümüz torakal paravertebral kateter genel anestezi altında yerleştirildi ve işlem sırasında herhangi bir sorunla karşılaşılmadı.

Torakotomi sonrası ağrı kontrolünde paravertebral bloğun etkinliği ile ilgili pek çok çalışma olsa da torakoskopik cerrahi sonrasındaki kullanımı konusunda çok fazla araştırma yoktur. Vogt ve ark' nın (6) yaptıkları torakoskopik cerrahi geçirecek olan hastalara tek doz preoperatif torasik paravertebral blok yapılan ve yapılmayan gruplar arasındaki öksürük anındaki VAS değerlerinin karşılaştırıldığı çalışmada % 0.375 bupivacain 0.4 ml kg^{-1} 1:200000 adrenalinle beraber kullanılmış. Blok yapılan grupta ilk 30 dk ve 24 saatteki öksürük anındaki VAS değerleri yapılmayanlara göre oldukça düşük bulunmuş. Sonuç olarak paravertebral enjeksiyon tekniği ile uygulandığında da belirgin analjezi sağlandığı gözlenmiş. Bizim de olgumuzda bilateral torakoskopik cerrahi geçirecek olmasından dolayı uyguladığımız bilateral kateter tekniği ile paravertebralden % 0.375 bupivakain 10 ml her iki torakal paravertebral alan cerrahi işlem öncesi uygulandı ve intraoperatif hemodinamik stabilite ile birlikte postoperatif VAS değerleri kabul edilebilir düzeylerde olduğu görüldü. TPVB' un torakoskopik cerrahilerde etkinliğinin araştırıldığı diğer bir çalışmada TPVB' un tek başına nonsteroidal antienflamatuvar kullanımından daha üstün ancak postoperatif ağrı kontrolünde birlikte kullanılmasının daha doğru bir yaklaşım olacağı vurgulanmıştır (2). Biz de olgu sunumumuzda TPVB' un analjezik etkinliğini hasta kontrollü analjezide hasta kontrollü iv tramadol infüzyonu kullanarak destekledik ve VAS değerlerini ek analjezik ihtiyacı olmadan 4 ve altında gözlemledik.

Soni ve ark'nın (7) bilateral pnömotoraks nedeniyle bilateral torakoskopik cerrahi geçirecek olan hastalarına bilateral paravertebral deneyimlerini sundukları olguda lokal anesteziğin postoperatif dönemde de devam eden infüzyonlarının efektif ve iyi tolere edilebilir olduğu sonucuna varmışlardır. Perkütan teknikle taktıkları kateterin video yardımlı olarak görülmesinin de bir avantaj olduğunu vurgulamışlardır. Biz de hastamızda intraoperatif ve postoperatif dönemde hiçbir lokal anestezik toksisitesine rastlanmadan etkili ve güvenli bir analjezi yönetimi sağladık. Her iki kateterin yerini de video yardımlı olarak intraoperatif dönemde gördük ve kateterle ilgili olası bir komplikasyonu eradike ettik.

Rejyonel anestezide en önemli sorunlardan biri lokal anesteziklerin sistemik toksisitesi ve kateter yerleştirilmesi sırasında gelişen komplikasyonlardır. Bilateral TPVB uygulamalarında karşılaşılan en önemli sorunlar olarak lokal anestezik toksisitesi, hipotansiyon ve pnömotoraks olarak bildirilmiştir. Bu nedenle paravertebral uygulamalarının cerrahi bitiminde cerrah tarafından görerek yapılması, ultrasonografi kullanılması ya da preoperatif sinir stimulatörü kullanımı gibi değişik teknikler kullanılmaktadır (4). Biz olgumuzda kateteri cerrahi öncesi uyguladık ve kateterin yerini video yardımlı doğrulamamız kateterin yanlış yönlenmesi ya da gelişebilecek komplikasyonlar konusunda bize yol gösterici oldu. Ayrıca cerrahi öncesi kateterin yerleştirilerek lokal anestezik uygulaması intraoperatif dönemde analjeziye katkı sağladı. Olgumuzda intraoperatif ve postoperatif dönemde kabul edilebilir sınırlarda lokal anestezik uygulaması ile yeterli analjezik düzeye ulaşılması, bilateral TPVB uygulamasının etkin olduğunu göstermiştir.

Kontrendikasyonları ve sistemik yan etkileri açısından santral bloklarla karşılaştırıldıgında TPVB oldukça efektif ve güvenli bir yöntemdir. Santral nöral blokların gerek hasta nedenli gerekse teknik olarak yerleştirilmesinde zorluklarla karşılaşılması durumunda çift taraflı olarak TPVB etkili ve güvenli bir yöntem olarak uygulanabileceği görüşündeyiz.

KAYNAKLAR

1. Yegin A, Erdogan A, Kayacan N, Karsli B. Early postoperative pain management after thoracic surgery; pre-and postoperative versus postoperative epidural analgesia: a randomised study. Eur J Cardiothorac Surg 2003; 24: 420-424.
2. Fibla JJ, Molins L, Mier JM, Sierra A, Carranza D, Vidal G. The efficacy of paravertebral block using a catheter technique for postoperative. Eur J Cardiothorac Surg 2011; 40: 907-911.
3. Nathanson LK, Shimi SM, Wood RA, Cuschieri A. Video thoracoscopic ligation of bulla and pleurectomy for spontaneous pneumotorax. Ann Thorac Surg 1991; 52: 316-319.
4. Richardson J, Lönnqvist PA, Naja Z. Bilateral thoracic paravertebral block: potential and practice. Br J Anaesth 2011; 106: 164-171.
5. Cantó M, Sánchez MJ, Casas MA, Bataller ML. Bilateral paravertebral blockade for conventional cardiac surgery. Anaesthesia 2003; 58: 365-370.
6. Vogt A, Stieger DS, Theurillat C, Curatolo M. Single-injection thoracic paravertebral block for postoperative pain treatment after thoracoscopic surgery. Br J Anaesth 2005; 95: 816-821.
7. Soni AK, Conacher ID, Waller DA, Hilton CJ. Video-assisted thoracoscopic placement of paravertebral catheters: A technique for postoperative analgesia for bilateral thoracoscopic surgery. Br J Anaesth 1994; 72: 462-464.