OLGU SUNUMU / CASE REPORT

TONSİLLEKTOMİ PLANLANAN TREACHER COLLINS SENDROMLU OLGUDA ZOR HAVAYOLU ÖNGÖRÜSÜNÜ OLUŞTURAN TESTLERLE ENTÜBASYONUN DEĞERLENDİRİLMESİ

AN EVALUATION OF INTUBATION WITH TESTS PREDICTING DIFFICULT AIRWAY IN PLANNED TONSILLECTOMY CASES WITH TREACHER COLLINS SYNDROME

Feyza SEVER, Sengül ÖZMERT

Ankara Çocuk Sağlığı ve Hastalıkları Hematoloji Onkoloji Eğitim ve Araştırma Hastanesi
Anesteziyoloji ve Reanimasyon Kliniği, Ankara, Türkiye

Ankara Children's Health and Diseases, Hematology Oncology Training and Research Hospital
Anesthesiology and Reanimation Clinics, Ankara, Turkey

ESPA 2015 İstanbul Kongresi'nde poster olarak sunulmuştur.

ÖZET

Mandibulofasiyal disostozis olarak da adlandırılan Treacher Collins Sendromu (TCS) özellikle kafa ve yüz gelişiminde anormalliklerle karakterize otozomal dominant geçişli genetik bir hastalıktır. Bu olgulardaki maksiller, zigomatik ve mandibular hipoplazi ile birlikte kısıtlı ağız açıklığı, rölatif makroglossi, diş gelişiminde bozukluk, yüksek damak, azalmış baş boyun ekstansiyonu gibi durumlar nedeniyle havayolu yönetimi ve trakeal entübasyon güç olabilmektedir. Zor havayolu öngörüsünü oluşturan birtakım testlerle yapılacak entübasyon işleminin zorluğu konusunda fikir sahibi olunabilir. Ancak bunlardan hiçbiri tek başına yeterli değildir. Birkaçının birlikte kullanılması yanılma payını azaltabilir. Biz bu olgu sunumunda TCS tanısı olan ve genel anestezi altında tonsillektomi uygulanan çocuk hastada bu testlerden bazılarını kullanarak yaptığımız ölçümlerle edindiğimiz öngörü sonucu direkt laringoskopi ile başarılı trakeal entübasyon deneyimimizi paylaştık. Zor entübasyon düşünülen hastalarda işlem öncesi alınacak iyi bir anamnez ve ayrıntılı fizik muayene ile havayoluna nasıl bir yaklaşım uygulanacağına karar vermeli ve gerekli ekipmanların hazırlığı ile birlikte yapılan ölçümlerle en uygun havayolu yönetimi planlanmalıdır.

ANAHTAR KELİMELER: *Treacher Collins Sendromu, Anestezi, Entübasyon*

SUMMARY

Treacher Collins Syndrome (TCS), also known as mandibulofacial dysostosis, is a genetic disease with autosomal dominant transfer, characterised by developmental abnormalities, particularly in the head and face. In these cases, because of limited mouth opening, relative macroglossi, defective teeth development, high arched palate, reduced head-neck extension and hypoplastic mandible, there may be difficulties in endotracheal tube manipulation and placement. Insights in respect of the difficulty of the entubation procedure to be held via several tests composing difficult airway prognosis may be gained however, none of these alone is not enough. The combination of these tests may reduce fallibility. The case here is presented of our experience of a successful tracheal intubation with direct laryngoscopy in a paediatric patient diagnosed with TCS, who was to undergo tonsillectomy under general anaesthesia because of tonsilhypertrophy. In patients considered to have this kind of difficult intubation, in addition to all the necessary preparations before the procedure, with predictive measurements, a consensus can be reached on the difficulty and the most appropriate airway management method should be selected.

KEY WORDS: *Treacher Collins Syndrome, Anaesthesia, Intubation*

Çıkar çatışması/*Conflict of Interest*: Yazarlar herhangi bir çıkar çatışması bildirmemişlerdir./ *Authors do not report any conflict of interest*.
Geliş tarihi/*Received*: 09/10/2015 Kabul tarihi/*Accepted*: 04/05/2016

Yazışma Adresi (Correspondence):
Dr. Feyza SEVER, Aşağı Yahyalar Mah. Vatan Cad. No:8 Hanedan Apt. Kat:10 Daire:37 Yenimahalle, Ankara, Türkiye
E-posta (E-mail): feyza.altay@hotmail.com

GİRİŞ

Treacher Collins Sendromu (TCS) mandibulofasiyal disostozis olarak da adlandırılan özellikle kafa ve yüz gelişiminde anormalliklerle karakterize otozomal dominant kalıtımla geçen genetik bir hastalıktır. Yüz kemiklerinden özellikle mandibula ve zigomatik komplekste hipoplazi TCS için son derece yaygın bir özelliktir (1). Hipoplaziye bağlı fasiyal deformite ve üst havayolu obstrüksiyonu nedeniyle TCS tanısı olan hastalar anestezistler için havayolu yönetimi ve trakeal entübasyonu zor hastalardır. Bu olgulardaki maksiller, zigomatik ve mandibular hipoplazi ile birlikte kısıtlı ağız açıklığı, rölatif makroglossi, diş gelişiminde bozukluk, yüksek damak, azalmış baş boyun ekstansiyonu gibi durumlar nedeniyle direkt laringoskopi, endotrakeal tüp manüplasyonu ve yerleştirilmesi güç olabilmektedir (2-6). Entübasyon güçlüğünü önceden belirlemede kullanılan bir takım testler vardır (7). Biz bu olgu sunumunda TCS tanısı olan ve tonsil hipertrofisi nedeniyle genel anestezi altında tonsillektomi uygulanan çocuk hastada bu testlerden bazılarını kullanarak edindiğimiz öngörü sonucu direkt laringoskopi ile başarılı trakeal entübasyon deneyimimizi sunmayı amaçladık.

OLGU

4,5 yaşında 15 kg ağırlığında TCS tanılı kız hastaya, hipertrofik tonsilleri nedeniyle KBB kliniği tarafından genel anestezi altında tonsillektomi yapılması planlandı. Preoperatif değerlendirme sırasında aileden alınan ayrıntılı anamnezden, gebeliğin 38. haftasında sezaryen sectio (C/S) ile 2650 g ağırlığında doğduğu, anne ve baba arasında akrabalık olmadığı, 1,5 yaşında pnömoni, solunum yetmezliği ve bilinç durumunda bozulma nedeniyle çocuk yoğun bakım ünitesine yatırılarak izlendiği öğrenildi. Bu dönemde ciddi laringomalazi saptanarak trakeostomi açıldığı, taburcu edildikten sonra 8 ay trakeostomi kanülü ile takip edildiği, kanülü çıkarılmadan önce başka bir merkezde adenoidektomi operasyonu yapıldığı tespit edildi. Yapılan fizik muayanede sendroma ait tipik yüz görünümü; aşağı doğru eğik palpebral fissürler, her iki alt göz kapağı kolobomu, zigomatik ark hipoplazisi, mikrognati, mikrotia, hafif işitme kaybı, gelişimsel gecikme ve yüksek damak olduğu saptandı. Ayrıca tonsillerin hipertrofik olduğu ve boyunda daha önce açılan trakeostomiye bağlı skar görüldü (Resim 1). Diğer sistem muayenesinde patolojik bulgu belirlenmedi. Havayolu muayenesinde Mallampati Skoru kooperasyon zayıflığı nedeniyle net olarak değerlendirilemedi. Zor entübasyon olasılığı yüksek olan hastanın tiromental mesafesi 4 cm olarak ölçüldü. Üst diş oklüzyon yüzü ile horizontal düzlem arasındaki açı 33° bulundu. Ağız

Resim 1. Treacher Collins Sendromu tanılı olgu

açıklığı derecesinin Grade 1 olduğu yani daralma olmadığı görüldü. Ağız köşesi-tragus hattının horizontal hatla yaptığı açı 84° olarak ölçüldü. Bu sonuca göre hastanın atlantooksipital eklem hareketinin (başın ekstansiyon derecesi) normal düzeyde olduğu kanısına varıldı (Resim 2-3). Kan biyokimya ve hemogram tetkiklerinde herhangi bir patoloji saptanmayan olgu ASA II ve alınan anamnezde trakeotomi öyküsü olması, ayrıca daha önce hiç entübasyon yapılmaması nedeniyle entübasyon açısından yüksek risk grubunda değerlendirildi. Hastanın ailesine zor havayolu olasılığının olduğu anlatıldı ve başarısız entübasyon olursa gerçekleşebilecek trakeotomi için onam alındı.

Ameliyathane salonuna alınan olgunun elektrokardiyogram (EKG), kalp atım hızı (KAH), noninvaziv kan

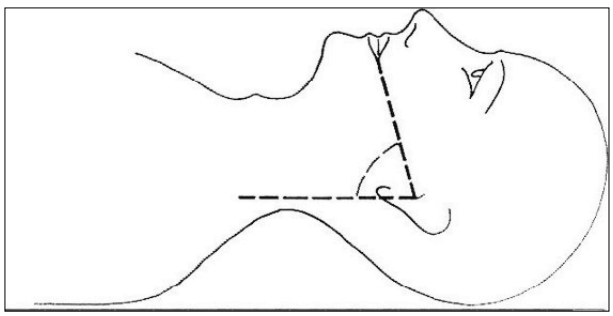

Resim 2. Ağız köşesi-tragus hattının horizontal hatla yaptığı açı

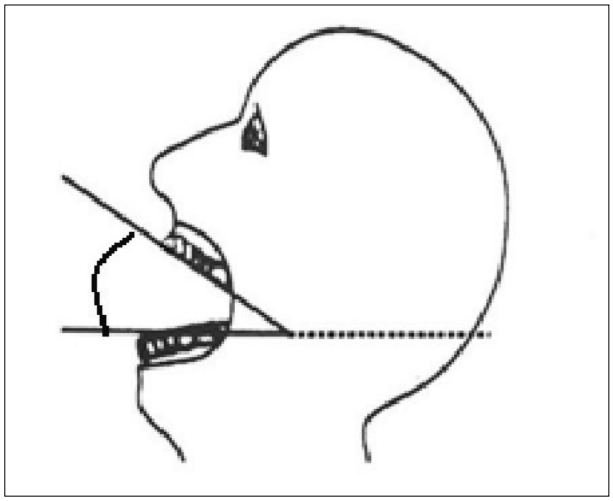

Resim 3. Üst diş oklüzyon yüzü ile horizontal düzlem arasındaki açı

basıncı (NİKB), periferik oksijen satürasyonu (SpO_2), end-tidal karbondioksit ($ETCO_2$) ve vücut ısısı monitörize edilerek ameliyat süresince kaydedildi. Zor entübasyona yönelik hazırlıklar yapıldı (Laringeal maske, fiberoptik bronkoskop, acil trakeotomi ekipmanı vs.). Hasta %100 O_2 ile preoksijenize edildi. Periferik damar yolu bulunan olguya intravenöz 3 mg kg^{-1} propofol ve 1,5 mcg kg^{-1} fentanil sitrat ile yumuşak indüksiyon uygulandı. Yüz maskesi ile ventilasyonun rahat sağlandığı görülen hastaya sevoflurane ile derin anestezi altında nöromüsküler bloker kullanılmadan Machintosh 2 numaralı blade ile direkt laringoskopi yapıldı. Cormack Lehane sınıflamasına göre laringoskopik değerlendirmesi III. derece idi (Tablo 1). Anestezi teknisyeninden " arkaya, yukarı ve sağa bası" (Backward, Upward and Rightward Pressure) (BURP) yapması istenerek kord vokallerin görülmesi sağlandı. İçine stile yerleştirilmiş 4,5 numaralı kaflı endotrakeal tüp tek seferde yerleştirildi. Kord vokallerden geçtiği görülen tüpün yeri doğrulandıktan sonra hasta cerrahi ekibe teslim edildi. Cerrahi süre yaklaşık 30 dk olup operasyon sorunsuz tamamlandı. Operasyon sonrası spontan solunumu başlayan hasta uyanık ekstübe edildi. Tonsillektomi ve entübasyona bağlı oluşabilecek hava yolu ödemini azaltmak için hastaya 1 mg kg^{-1} iv metilprednizolon yapıldı. Derlenme ünitesinde ise izlemi boyunca oksijen verildi. Solunum sıkıntısı olmayan ve vital bulguları stabil olan olgu servise gönderildi. Takibinde herhangi bir komplikasyon görülmeyen hasta postoperatif ikinci gün taburcu edildi.

Tablo 1. Cormack Lehane sınıflamasına göre laringoskopik değerlendirme

I.	Derece: Glottisin tamamı görülüyor
II.	II. Derece: Glottis kısmen görülüyor
III.	III. Derece: Sadece epiglot görülüyor
IV.	IV. Derece: Epiglot da görülmüyor

TARTIŞMA

Mandibulofasiyal disostozis ve Franceschetti-Zwahlen-Klein sendromu olarak da bilinen Treacher Collins Sendromu yaklaşık 1/50000 canlı doğum insidansına sahiptir. TCOF1 genindeki mutasyona bağlı 1. ve 2. branşial arklardaki defekt sonucu oluşan bu hastalıkta nöral krest hücrelerinin yetersiz üretimine bağlı genel kraniyo-skeletal hipoplazi gelişir (1). Bu nedenle hastalardaki bulgular bilateral, simetrik ve sadece baş ve boyun ile sınırlıdır. Klinik görünüm zigomatik kemiğin maksilla, frontal ve temporal kemikler ile kaynaşması sırasındaki bozukluk sonucu oluşur. TCS nun her bir olgudaki klinik özellikleri ve şiddeti değişkendir (8).

Treacher Collins Sendromu tanılı hastalar üst hava yolu obstrüksiyonu ve fasiyal deformiteye bağlı zor trakeal entübasyon nedeniyle havayolu açıklığını sağlama adına ciddi bir probleme sahiptirler. Zor entübasyon nedenlerine bakıldığında TCS, konjenital anomaliler içinde ilk sıralardadır (9). Bu hastalarda hava yolu açıklığının sağlanması anestezistler için zor bir görev olmakla beraber direkt laringoskopi ve fleksibl fiberoptik bronkoskop ile entübasyon, optik stile kullanımı, laringeal maske (LMA) uygulaması, retrograd entübasyon ve trakeotomi gibi farklı havayolu yönetimleri kullanılmaktadır (6). Bucx ve ark. TCS tanısını koydukları yenidoğanda akut üst havayolu obstrüksiyonu gelişmesi üzerine fasiyal anomalileri nedeniyle trakeal entübasyon düşünmemiş ve LMA kullanmışlardır (10). Lin ve ark. anestezi indüksiyonu sırasında yeterli ventilasyon sağlayamadıkları ve direkt laringoskopi ile Cormack Lehane sınıflamasına göre glottis görüntüsü grade IV olan olguda LMA uygulamışlar fakat başarısız olmuşlardır. Hasta ancak nazal fiberoptik entübasyon yöntemi ile entübe edilebilmiştir (11). Goel ve ark. yayınladıkları olgu raporunda ise direkt laringoskopi esnasında hastaya BURP uygulayarak Cormack Lehane glottis görüntüsü grade III hale getirilmiş ve stile yardımı ile hastayı entübe edebildiklerini bildirmişlerdir (12). Yine yayınlanan bir olgu raporunda direkt laringoskopi sırasında tiroid kartilaj üzerine BURP uygulayarak, bu manevra ve endotrakeal tüp içine yerleştirilen stile yardımı ile hastanın başarılı bir şekilde entübe edildiği belirtilmiştir (13).

Anestezistler için zor havayolu sıkıntılı bir durumdur. Zor havayolu öngörüsünü oluşturan birtakım testler mevcuttur. Ancak hiçbiri tek başına yeterli değildir. Birkaçının birlikte kullanılması yanılma payını azaltabilir. Bu amaçla yapılan bir çalışmada birlikte kullanılabilecek en iyi testler orofaringeal görünüm (Mallampati tes-

ti), tiromental mesafe ve atlantooksipital ekstansiyon (baş ekstansiyon derecesi) olarak görünmektedir. Çalışma sonucunda bu üç testin yüksek spesifite (doğru tahmin edilen / gerçekleşen kolay entübasyon) ve yüksek negatif prediktif değere (doğru tahmin edilen / tahmin edilen kolay entübasyon) sahip olduğu böylece bu değerlerin normal olması durumunda kolay endotrakeal entübasyon ihtimalinin yüksek olacağı kanısına varılmıştır (14). Biz de bu nedenle bu ölçümleri kullandık. Çocuklarda tiromental mesafenin yaşa göre normal değer aralığı ile ilgili çok az bilgi mevcuttur. Ölçülen değerin normal olduğuna Rafique NB. ve ark. yapmış oldukları çalışma sonucuna göre karar verildi (15).

Çocukta zor havayolunun değerlendirilmesi için öncelikle ebeveynlerden iyi bir öykü alınmalıdır. Biz preoperatif dönemde aldığımız ayrıntılı anamnez, fizik muayene ve havayolu güçlüğünü öngörme adına yaptığımız ölçümler sonucunda hastamızda konservatif (geleneksel) bir havayolu yönetimi olan direkt laringoskopi ile endotrakeal entübasyon yapmayı planladık. Çocuklar uyanık entübasyonu tolere edemezler. Anestezi altında entübasyon denenecek çocuklarda kas gevşetici kullanmamak akıllıca olacaktır. Bu nedenle olgumuzda yumuşak iv indüksiyon sonrası kas gevşetici kullanmadan derin planda anestezi altında başarılı bir entübasyon gerçekleştirdik.

Zor entübasyon düşünülen hastalarda işlem öncesi iyi bir anamnez alınmalı ve ayrıntılı fizik muayene yapılmalıdır. Bunlar havayoluna nasıl bir yaklaşım uygulanacağına karar vermek için önemlidir. Preanestezik değerlendirmede zor havayolu öngörüsünü oluşturan test ölçümleri sonucuna göre, yapılacak entübasyon işleminin zorluğu konusunda fikir sahibi olunabileceği unutulmamalıdır. Entübasyonun zor olacağı varsayılan hastalar için gerekli ekipmanların hazırlığı ile birlikte ölçümler yapılmalı en uygun havayolu yönetim seçimi planlanmalıdır.

KAYNAKLAR

1. Trainor PA, Dixon J, Dixon MJ. Treacher Collins Syndrome: Etiology, pathogenesis and prevention. Eur J Hum Genet 2009; 17: 275-283.
2. Bellhouse CP, Doré C. Criteria for estimating likelihood of difficulty of endotracheal intubation with the Macintosh laryngoscope. Anesth Intensive Care 1988; 16: 329-337.
3. Charter P. Analysis of mathematical model for osseous factors in difficult intubation. Can J Anaesth 1994; 41: 594-602.
4. Cormack RS, Lehane J. Difficult tracheal intubation in obstetrics. Anaesthesia 1984; 39: 1105-1111.
5. Mallampati SR, Gatt SP, Gugino LD et al. A clinical sign to predict difficult tracheal intubation: a prospective study. Can Anaesth Soc J. 1985; 32: 429-434.
6. Hosking J, Zoanetti D, Carlyle A, Anderson P and Costi D. Anesthesia for Treacher Collins Syndrome: a review of airway management in 240 pediatric cases. Pediatric Anesthesia 2012; 22: 752-758.
7. Kayhan Z. Entübasyon güçlüğü tanımı, nedenlerin sınıflandırılması, önceden belirlenmesi. Anestezi Dergisi 1998; 6: 91-96.
8. Sargent LA. Treacher Collins Syndrome. Tennessee Craniofacial Center 1997; 1: 418-423.
9. Akıncı SB, Sarıcaoğlu F, Dal D, Aypar Ü. Preoperatif anestezik değerlendirme. Derleme Hacettepe Tıp Dergisi 2005; 36: 91-97.
10. Bucx MJ, Grolman W, Kruisinga FH, Lindeboom JA, Van Kempen AA. The prolonged use of the laryngeal mask airway in a neonate with airway obstruction and Treacher Collins Syndrome. Paediatric Anaesthesia 2003; 13: 530-533.
11. Lin TC, Soo LY, Chen TI et al. Perioperative airway management in a child with Treacher Collins Syndrome. Acta Anaesthesiol Taiwan 2009; 47: 44–47.
12. Goel L, Bennur SK, Jambhale S. Treacher-collins syndrome-a challenge for anaesthesiologists. Indian J Anaesth 2009; 53: 496–500.
13. Chowdhury S, Chowdhury M, Chowdhury GA. Anaesthetic management of a case of Treacher Collins Syndrome. Journal of Bangladesh Society of Anaesthesiologists (JBSA) 2010; 23: 72-75.
14. Tse JC, Rimm EB, Hussain A. Predicting difficult endotracheal intubation in surgical patients scheduled for general anesthesia: A prospective blind study. Anesth Analg 1995; 81: 254-258.
15. Rafique NB, Khan FA. Comparison of Mallampatti Test, Thyromental Distance and Distance from Tragusto Naresfor Predicting Difficult Intubation in Pediatric Patients. Open Journal of Anesthesiology. 2004; 4: 104-109.