KLİNİK ÇALIŞMA – ORIGINAL RESEARCH

GEBEDE LOMBER ULTRASONOGRAFİ EŞLİĞİNDE SUBARAKNOİD BLOK

ULTRASOUND GUIDANCE FOR SUBARACHNOID BLOCK IN PARTURIENT

Tülay ŞAHİN YILDIZ[1], Onur BALABAN[1], Bülent ŞAHİN[2], Mine SOLAK[1], Kamil TOKER[1]

[1]Kocaeli Üniversitesi Tıp Fakültesi Anesteziyoloji ve Reanimasyon Anabilim Dalı, Kocaeli
[2]Çorlu Devlet Hastanesi Radyoloji Kliniği, Tekirdağ

[1]Kocaeli University Medical Faculty, Department of Anesthesiology And Reanimation, Kocaeli, Turkey
[2]Çorlu State Hospital, Department of Radiology, Tekirdağ, Tukey

ÖZET

Amaç: *Subaraknoid blok, elektif sezaryenlerde tercih edilen bir rejyonal anestezi yöntemidir. Günümüzde gebelerde interspinöz aralığı tespit etmek oldukça zordur. Bu çalışma ile gebelerde blok öncesi iğne derinliğini tahmin etmede ve en uygun giriş noktasını belirlemede lomber ultrasonografinin katkısını değerlendirmeyi amaçladık.*

Yöntem: *Çalışmaya, hastane etik kurulu ve hastaların onamları alındıktan sonra, ASA I-II, subaraknoid blok ile sezaryen operasyonu geçirecek 68 gebe dâhil edildi. Hastalara oturur pozisyonda, aynı anestezist tarafından L4-L5 interspinöz aralığın tespiti için lomber ultrasonografi yapıldı. Tuffier hattının gebede gerçekte hangi aralığa denk geldiği US ile tespit edilerek kaydedildi. Cilt-Ligamentum Flavum (LF) , cilt-subdural mesafe (US derinliği) arası mesafeler hem paramedian hem de transvers düzlemlerde ölçüldü.*

Bulgular: *İşlem sırasında ölçülen iğne derinliği ile US ile ölçülen cilt-subdural mesafe arasında güçlü bir korelasyon tespit edildi (r= 0,71 p< 0,001). US ile ölçülen cilt-subdural mesafe (US derinliği) ortalaması 5,3 cm iken, iğne mesafesi 6,1 cm olarak ölçüldü.*

Subaraknoid aralık vakaların %92,6'sında başarıyla tespit edildi. Yönlendirme yapmadan ilk denemede başarı oranı ise %83,7 olarak tespit edildi.

Sonuç: *Ultrason ile ölçülen cilt-subdural mesafe ile iğne derinliği arasında güçlü bir korelasyon tespit ettik. Sonuç olarak; ultrasonografinin gebelerde subaraknoid bölgeye iğne girişinde güvenilir bir rehber olabileceğini düşünmekteyiz.*

ANAHTAR KELİMELER: *Anestezi, Obstetrik; Anestezi, Bölgesel; Ultrasonografi*

SUMMARY

Objective: *Subarachnoid blocks have become the technique of choice for elective cesarean sections. Current techniques to identfy a safe interspace have limitations. In this study, we assessed prepuncture lumbar ultrasound scanning as a tool for estimating the depth to the subdural space and determining the optimal insertion point in parturients.*

Method: *After approval by the Ethics Committe and written informed consent, ASA I-II, sixty-eight term pregnant women scheduled to receive subarachnoid blockade for Caesarean section were included in the study. With the patients in the sitting position, the same anesthesiologist performed a lumbar spine ultrasound scan to identfy the L4-L5 interspace. The intercristal line (Tuffier's line) were assessed by ultrasound to detect its clinical level. The distances from the skin to the ligamentum flavum and from skin to the subdural space (ultrasound depth, UD) were measured in the paramedian and transverse planes.*

Results: *There was a high correlation between the ultrasound depth and the needle depth (ND) (r= 0.71 p< 0.001). The mean ultrasound depth was 5.3 cm, whereas the needle depth was 6.1 cm. Successful identification of the subarachnoid space was accomplished in 92.6% of the cases. First attempt success rate was 83.7%.*

Conclusion: *We found a good correlation between the ultrasound depth and the needle depth. This suggests that ultrasound can be a reliable guide to facilitate subarachnoid needle placement in parturients*

KEY WORDS: *Anesthesia, Obstetrical; Anesthesia, Regional; Ultrasonography*

GİRİŞ

Maternal mortalite ve morbidite oranlarının ve yenidoğan depresyon sıklığının daha az olması nedeniyle sezaryenlerde nöroaksiyel blok genel anesteziye tercih edilmekte, etkisinin kısa sürede başlaması ve blok kalitesinin daha iyi olması nedeniyle de yaygın olarak subaraknoid blok uygulanmaktadır (1-2). Nöroaksiyel bloklara bağlı major komplikasyon oranlarının düşük olduğu bildirilse de, gebelerde palpasyonunun zor olması, interspinöz aralıkların ve dolayısıyla iğne giriş yerinin tespitini zorlaştırması komplikasyon riskini artırır (3).

Nöroaksiyel bloklarda ultrasonun (US) kullanılması yeni bir uygulamadır ve teknolojideki ilerlemeler sonucu görüntü kalitesinin artmasıyla son on yılda popülarite kazanmıştır. Ultrason hem işlem öncesinde iğne giriş yerinin belirlenmesinde ve epidural mesafeyi ölçmede kullanılmış, hem de eş zamanlı olarak iğnenin ilerlemesi ve ilacın yayılımı görülebilmiştir (4).

Bu çalışma ile gebelerde sezaryen anestezisi için uygulanacak subaraknoid blok öncesinde ultrason ile iğne giriş yerinin tespit edilmesi, komplikasyon oranlarının azaltılması ve aynı zamanda lomber sonoanatomik özelliklerin incelenmesi amaçlandı.

GEREÇ ve YÖNTEM

Hastane Etik Kurul onayı alındıktan sonra Kocaeli Üniversitesi Tıp Fakültesi ameliyathanesinde yapılan bu çalışmaya, sözlü ve yazılı onamları alınan, ASA I-II sınıfı, 37-42 gestasyonal haftalarda, subaraknoid blok ile sezaryen operasyonu geçirecek 68 gebe dâhil edildi. Spinal anesteziyi istemeyen, koagülopati, lokal veya yaygın enfeksiyonu olan hastalar ile acil hastalar çalışma dışı bırakıldı.

Hastalar işlem öncesi non-invaziv kan basıncı, satürasyon ve kalp atım hızı takibi için monitörize edildi ve ringer laktat ile sıvı replasmanı ve idameleri yapıldı. Yaş, kilo, boy, ASA sınıflaması, gestasyonel yaş, gravida, parite gibi hasta karakteristikleri ve preeklampsi sorgulanarak kaydedildi. Hastalara lomber bölgelerinin işlem öncesi ultrason ile değerlendirilmesi hakkında bilgi verildi. Öncelikle spinal blok işlemi için klasik işaretleme noktaları olan spinöz çıkıntılar ve krista iliakalar palpe edildi. Krista iliakaların tepe noktalarını horizontal planda birleştiren çizgi Tuffier çizgisi olarak belirlendi.

Tüm US değerlendirmeleri ve spinal blok işlemi oturur pozisyonda, aynı kişi tarafından ve L4-L5 interspinöz aralıktan yapıldı. Esaote Mylab 30 (Florence, Italy) US cihazı ve konveks prob kullanılarak, 2-5 MHz frekansta paramedian ve transvers planda inceleme yapıldı ve görüntüler kaydedildi. US ile tespit edilen L4-L5 aralığından 25 G (88 mm) spinal iğne ile subaraknoid aralığa girilerek serbest BOS akışı izlendikten sonra, 8 mg %0,5 bupivakain ve 25 µg fentanil verilerek spinal anestezi sağlandı. Spinal iğne uzunluğunun yeterli olmadığı düşünülen hastalarda ikinci seçenek olarak 120 mm'lik 25 G spinal iğne kullanıldı. Spinal blok işleminin süresi (iğneyi ele aldıktan sonra serbest BOS akışının izlenmesine kadar geçen süre), US'nun iğne giriş yerini doğru tespit etme oranı, iğne mesafesi (BOS akışının geldiği yerde ölçülen iğne derinliği) ve deneme sayısı değerlendirildi. Ayrıca işlem sırasında gelişen parestezi ve bel ağrısı ile postoperatif dönemde gelişebilen dura delinmesi sonrası baş ağrısı sorgulanarak kaydedildi.

Tuffier hattının gebede gerçekte hangi aralığa denk geldiği US ile tespit edilerek kaydedildi. Cilt-Ligamentum Flavum (LF) , cilt-subdural (US derinliği) mesafeler hem paramedian hem de transvers düzlemlerde ölçüldü (Şekil 1). Ayrıca epidural ve intratekal mesafeler ölçüldü. Cilt-subdural mesafe (US derinliği) ile iğne derinliği arasındaki ilişki araştırıldı.

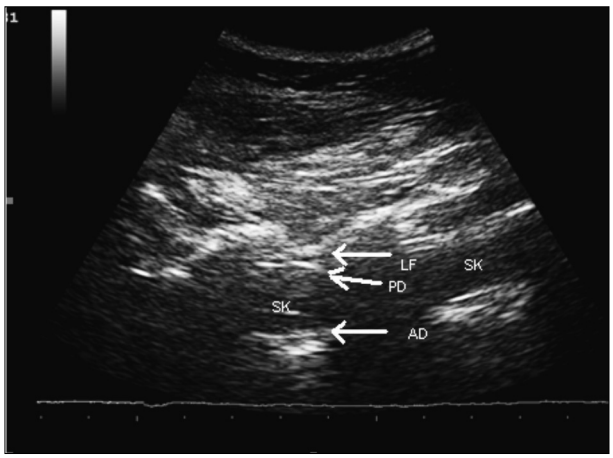

Şekil 1. Paramedian planda ultrason ile spinal yapıların görüntülenmesi.
LF:Ligamentum Flavum PD:Posterior Dura AD:Anterior Dura SK:Spinal Kanal

İstatistiksel analizde; tanımlayıcı istatistik yapıldı ve devamlı değişkenler ortalama±standart sapma (en küçük-en büyük), kategorik değişkenler ise sayı (%) olarak verildi. Cilt-subdural mesafe (US derinliği) ile iğne derinliği arasındaki ilişki Pearson's korelasyon testi ile değerlendirildi. İstatistiksel analizler SPSS 13.0 kullanılarak yapıldı ve p değeri 0,05'ten küçük olanlar istatistiksel olarak anlamlı kabul edildi.

BULGULAR

Hastaların demografik özellikleri ve gebeliğe bağlı karakteristikleri Tablo I'de, spinal blok işlemine ait özellikler Tablo II'de özetlendi. Vücut kitle indeksi (VKİ) ≥30 kg m^{-2} olan obez hastalar ile VKİ ≥ 35 kg m^{-2}

olan morbid obez hastaların toplam sayısı 38 (% 55,88) olarak bulundu. Lomber bölgenin sonoanatomik özellikleri ve ölçülen mesafeler ise Tablo III'te verildi.

Tablo I. Hastaların karakteristik özellikleri. ortalama±standart sapma (en küçük-en büyük) veya n (%)

Yaş (yıl)	31,6±5,5 (21-42)
Kilo (kg)	80,7±14,8 (55-125)
Boy (m)	1,6±0,06 (1,4-1,7)
VKİ (kg m^{-2})	30,5±5,3 (20-46)
Gestasyon haftası	37,7±1,1 (37-41)
ASA I/II n (%)	49 (72,1) / 19 (27,9)
Preeklampsi n (%)	9 (13,2)

Tablo II. Spinal blok işlemine ait özellikler. ortalama±standart sapma (en küçük-en büyük) veya sayı (%)

İğne derinliği (cm)	6,1±0,87 (4,4-9)
İşlem süresi (sn)	55,2±85,1 (5-420)
İlk denemede başarı n (%)	57 (83,8)
US ile iğne giriş yerinin doğru tespiti* n (%)	63 (92,6)

*İğne giriş yerinin doğruluğu: US ile tespit edilen giriş noktasının, işaretli noktadan girilen spinal iğneden BOS gelişi ile doğrulanmış olması.

Tablo III. Lomber anatomik yapıların ultrasonografik değerlendirilmesi. ortalama±standart sapma (en küçük-en büyük).

Cilt-LF Par (cm)	5,1±0,7 (3,6-7,1)
Cilt-LF Trans (cm)	4,6±0,7 (2,9-6)
Cilt-subdura Par (cm)	5,3±0,6 (3,8-6,6)
Cilt-subdura Trans (cm)	5±0,6 (3,8-6,1)
Epidural mesafe (cm)	0,1±0,03 (0,1-0,2)
İntratekal mesafe (cm)	0,9±0,2 (0,6-1,8)

Par: Paramedian, Trans:Transvers, LF: Ligamentum Flavum

US'nin iğne giriş yerini doğru tespit etme oranı %92,6, ilk denemede başarı oranı %83,7 olarak bulundu.

İşlem sırasında ölçülen iğne derinliği (6,1±0,87 cm) ile US ile ölçülen cilt-subdura mesafesi (5,3±0,6 cm) arasında güçlü bir korelasyon tespit edildi (r= 0,71 p< 0,001). Paramedian olarak değerlendirilen cilt-subdural mesafe ile transvers planda değerlendirilen cilt-subdural mesafe arasında da güçlü bir korelasyon saptandı (r= 0,69, p< 0,001). Palpasyonla belirlediğimiz krista iliakaların en belirgin üst noktalarından geçen Tuffier çizgisinin %39 oranında L2-L3, %34 oranında ise L3-L4 aralığına denk geldiği saptandı.

İki hasta dışında tüm spinal blok işlemleri tek interspinöz aralıktan yapıldı.

Spinal blok sırasında 8 hastada (%12) parestezi tespit edildi. İşlem sonrası sadece birer hastada bel ağrısı ve başağrısı gözlendi.

TARTIŞMA

Gebelerde subaraknoid blok öncesinde ultrason kullanarak iğne giriş yerinin tespit edilmesi ile ilk denemede başarı oranımız yüksek, komplikasyon oranlarımız ise düşük seyretti.

Literatürde gebelerde subaraknoid blok öncesi US kullanımına yönelik çalışmalar sınırlı olduğundan (5-6), sonuçlarımızı tartışırken epidural öncesi US kullanımı ile ilgili bilgilerden de faydalandık.

Tuffier hattı radyolojik olarak her iki iliak çıkıntının tepesini birleştiren çizgi olarak kabul edilir (7). Bu çizginin genellikle L4 vertebral cismi veya L4-L5 intervertebral aralık hizasında olduğu kabul edilir. Tuffier hattının vertebraları kestiği yer cinsiyet, boy ve vücut kitle indeksine göre değişkenlik gösterir. Gebelikte lomber lordoz artışı ve uterusun ağırlığıyla pelvisin öne doğru rotasyonu nedeniyle kristalar arasındaki çizgi L4 seviyesinden daha yukarıda olabilir (8-9). Broadbent ve ark.'ı (10) yaptıkları çalışmada, obstetrik hastalarda Tuffier hattının L4 spinöz çıkıntı veya L4-L5 aralığına uyma ihtimalinin %50'den az olduğunu bildirmişlerdir.

Margarido ve ark.'ı (11) da US kullanarak yaptıkları çalışmada, gebelerde palpasyonla belirlenen kristalar arası çizginin radyolojik olarak belirlenen Tuffier hattına uymadığını göstermişlerdir. Kristalar arası çizginin genellikle L2-L3 intervertebral aralığına denk geldiğini, fakat kişiler arası değişkenlik gösterdiğini ve nöroaksiyel anestezi uygulamasında güvenilir bir işaret noktası olmadığını bildirmişlerdir. Çalışmamızda US kullanarak kontrol ettiğimizde, Tuffier hattının çoğunlukla L2-L3 (% 39) veya L3-L4 (%34) aralığına denk geldiğini tespit ettik. US ile işlem öncesi belirlediğimiz L4-L5 aralığından, palpasyona ve optimum pozisyona gerek kalmadan %92,6 oranında BOS gelişini gözledik.

Özellikle obez gebelerde spinöz çıkıntılar ve krista iliakaların palpasyonu zorlaşmakta, ödem varlığında ise imkânsız olabilmektedir. Hastalara pozisyon verilmesinin de zor olduğu göz önünde bulundurulursa spinal blok için interspinöz aralıkların tespiti zorlaşmakta, işlem süresi uzamakta, komplikasyonlar artmakta ve hasta konforu sağlanamamaktadır. Broadbent ve ark. (10) klasik palpasyon yöntemi ile belirlenen interspinöz aralığı MR görüntüleme ile kontrol etmişler ve %29 oranında doğru tespit edildiğini bildirmişlerdir. Furness ve ark. (12) da lomber spinal direkt grafi ile palpasyonun doğruluğunu %30 oranında bulmuşlardır. Palpasyonun aksine US ile interspinöz aralığın doğru tespit edilmesi %71 (12) ve %76 (4) gibi yüksek oranlarda bulunmuştur. Whitty ve ark. da (13), palpasyonla bulunan interspinöz aralığın US ile kontrol edildiğinde istenenden bir veya iki seviye daha yukarıda olduğunu tespit etmişlerdir.

Yapılan bir metaanalizde, ultrason rehberliğinde yapılan nöroaksiyel bloklarda ilk denemede başarı oranı %71 olarak bildirilmiştir (14). Çalışmamızda ise ilk denemede başarı oranını %83,7 olarak bulduk.

Grau ve ark. (15) sezaryen ve ağrısız doğum için epidural kateter yerleştirilen 300 gebeyi, işlem öncesi lomber ultrasonografi yapılan ve yapılmayan iki grup halinde incelemişlerdir. Ultrason grubu ile kontrol grubu arasında hem deneme sayısı açısından hem de denenen aralık sayısı açısından ultrason grubu lehine anlamlı fark bulmuşlardır. Bununla beraber araştırmacılar, iğne yerinden çıkarılmadan, yukarı doğru yönlendirmeleri yeni bir deneme olarak saymışlar ve işlem süresini dikkate almamışlardır. Çalışmamızda ise farklı olarak, iğne yönlendirmeleri yeni deneme sayılmamıştır. İğne yerinden çıkarılıp aynı veya farklı bir interspinöz aralıktan yeniden girildiğinde ikinci deneme girişimi olarak sayılmıştır ve işlem süresine de bakılmıştır.

Schnabel ve ark. (14) yaptıkları metaanalizde, denenen ilk interspinöz aralıkta başarılı epidural girişim oranını, işlem öncesi lomber ultrasonografi uygulanan gebelerde %88,3 olarak bildirilmiştir. Çalışmamızda L4-L5 aralığının saptanmasında US yararlı bir kılavuz oldu ve iki hasta dışında tüm spinal blok işlemleri tek interspinöz aralıktan yapıldı (%97).

Çalışmamızda iğne derinliği ile US derinliği (ciltsubdural mesafe) arasında güçlü bir korelasyon tespit edildi ($r= 0,71$ $p< 0,001$). Arzola ve ark. (16) epidural analjezi yapılacak olan 61 gebede epidural öncesi transvers planda lomber ultrasonografi yapmışlar ve US derinliği ile iğne derinliği arasında kuvvetli korelasyon bulmuşlardır. Gebelerde epidural öncesi lomber ultrasonografi kullanılarak yapılan diğer çalışmalarda da ultrason derinliği ile iğne derinliği arasında kuvvetli korelasyon tespit edilmiştir (17-18).

Sonuç olarak; subaraknoid blok öncesi intervertebral aralığın tespitinde, klasik palpasyon yöntemi ile karşılaştırıldığında ultrason ile lokalizasyonun daha kolay ve güvenilir olduğu ve hasta konforunu artıracağı kanaatindeyiz.

Özellikle aşırı kilolu gebelerde nöraksiyel blok uygulanmadan önce lomber bölgenin ultrasonografik olarak değerlendirilmesi ile, iğne boyutunun doğru tahmin edilerek gereksiz denemelerden kaçınılacağını, işlem süresini kısaltıp komplikasyon oranlarını azaltacağını düşünmekteyiz.

Yazışma Adresi (Correspondence):
Dr. Tülay ŞAHİN YILDIZ
Şehit Ekrem Mah. Ayazma Cad. Ayazma Villaları
No:18, Bahçecik, 41030, Kocaeli.
E-posta(e-mail): tsyildiz@yahoo.com

KAYNAKLAR

1. Tsen LC. Anesthesia for cesarean delivery. ASA Refresher Courses. Anesthesiol 2005;33:235-245.
2. American Society of Anesthesiologists Task Force on Obstetric Anesthesia.Practice guidelines for obstetric anesthesia: an update report by the American Society of Anesthesiologists Task Force on Obstetric Anesthesia. Anesthesiology 2007;106(4):843-863.
3. Cook TM, Counsell D, Wildsmith JA. Major complications of central neuraxialblock: report on the Third National Audit Project of the Royal College of Anaesthetists. Br J Anaesth 2009;102(2): 179–190.
4. Watson MJ, Evans S, Thorp JM. Could ultrasonography be used by an anaesthetist to identify a specified lumbar interspace before spinal anaesthesia? Br J Anaesth 2003;90(4):509-511.
5. Grau T, Leipold RW, Fatehi S, Martin E, Motsch J. Real-time ultrasonic observation of combined spinal-epidural anesthesia. Eur J Anaesthesiol 2004;21(1):25-31.
6. Locks Gde F, Almeida MC, Pereira AA. Use of the ultrasound to determine the level of lumbar puncture in pregnant women. Rev Bras Anestesiol 2010;60(1):13-19.
7. Reynolds F. Logic in the safe practice of spinal anesthesia. Anaesthesia 2000;55(11):1045–1046.
8. Quinnell RC, Stockdale HR. The use of in vivo lumbar discography to assess the clinical significance of the position of the intercristal line. Spine 1983;8(3):305-307.
9. Snider KT, Kribs JW, Snider EJ, Degenhardt BF, Bukowski A, Johnson JC. Reliability of Tuffier's line as an anatomic landmark. Spine 2008;33(6):E161-165.
10. Broadbent CR, Maxwell WB, Ferrie R, Wilson DJ, Gawne-Cain M, Russell R. Ability of anaesthetists to identify a marked lumbar interspace. Anaesthesia 2000;55(11):1122-1126.
11. Margarido CB, Mikhael R, Arzola C, Balki M, Carvalho JC. The intercristal line determined by palpation is not a reliable anatomical landmark for neuraxial anesthesia. Can J Anaesth 2011;58(3):262-266.
12. Furness G, Reilly MP, Kuchi S. An evaluation of ultrasound imaging for identification of lumbar intervertebral level. Anaesthesia 2002;57(3):277-280.
13. Whitty R, Moore M, Macarthur A. Identification of the lumbar interspinous spaces: palpation versus ultrasound. Anesth Analg 2008;106(2):538-540.
14. Schnabel A, Schuster F, Ermert T, Eberhart LH, Mettelein T, Kranke P. Ultrasound Guidance for Neuraxial Analgesia and Anesthesia in Obstetrics: a Quantitative Systematic Review. Ultraschall Med 2010.
15. Grau T, Leipold RW, Conradi R, Martin E, Motsch J. Efficacy of ultrasound imaging in obstetric epidural anesthesia. J Clin Anesth 2002;14(3):169-175.
16. Arzola C, Davies S, Rofaeel A, Carvalho JC. Ultrasound using the transverse approach to the lumbar spine provides reliable landmarks for labor epidurals. Anesth Analg 2007;104(5):1188-1192.
17. Balki M, Lee Y, Halpern S, Carvalho JC. Ultrasound imaging of the lumbar spine in the transverse plane: the correlation between estimated and actual depth to the epidural space in obese parturients. Anesth Analg 2009;108(6):1876-1881.
18. Tran D, Kamani AA, LessowayVA, Peterson C, Hor KW, Rohling RN. Preinsertion paramedian ultrasound guidance for epidural anesthesia. Anesth Analg 2009;109(2):661–667.